

Operação de Wertheim-Meigs: técnica e tática operatórias

FERNANDO C. GENTIL¹, ITAMAR TRINDADE NEVES EPIFÂNIO², ADEMAR LOPES², SILVIO DE FREITAS CAVALCANTI²,
ARTHUR OSCAR DE SOUSA E SÁ²

Unitermos: Colo uterino — Tratamento. Histerectomia radical. Colo uretino — Tumores.

Key words: Uterine cervix — Treatment. Radical hysterectomy. Uterine cervix — Neoplasms.

RESUMO — Os autores apresentam detalhadamente a técnica operatória da operação de Wertheim-Meigs, tal qual é realizada no Departamento de Cirurgia Pélvica do Hospital A.C. Camargo da Fundação Antônio Prudente (São Paulo, Brasil).

DEFINIÇÃO

É uma histerectomia total, ampliada, com anexectomia bilateral (pan-histerectomia), incluindo a retirada dos paramétrios, paracolpos e terço superior da vagina, em continuidade com esvaziamento dos linfonodos ilíacos e das fossas obturadoras. É portanto uma pan-histerectomia radical com esvaziamento linfonodal.

INDICAÇÕES

1. Carcinoma do colo uterino, estádios clínicos I e II.
2. Em casos de estadiamento clínico III, submetidos à radioterapia prévia, ocasionalmente a operação de Wertheim-Meigs pode ser levada a efeito.
3. Carcinoma do canal cervical (espinocelular ou adenocarcinoma).
4. Adenocarcinoma do endométrio com infiltração do canal cervical. Com exceção do estágio clínico I, indicamos o uso da radioterapia como medida pré-operatória.

SUMMARY

The Authors present the surgical technique of the Wertheim-Meigs' operation in the way that is done at the Pelvic Department of the Hospital A.C. Camargo (Fundação Antônio Prudente, São Paulo-Brazil).

Recebido em 1.9.86. Aprovado para publicação em 19.10.86.

¹ Diretor do Depto. de Cirurgia Pélvica — Hospital A.C. Camargo da Fundação Antônio Prudente.

² Titular do Depto. de Cirurgia Pélvica.

TÉCNICA E TÁTICA OPERATÓRIAS

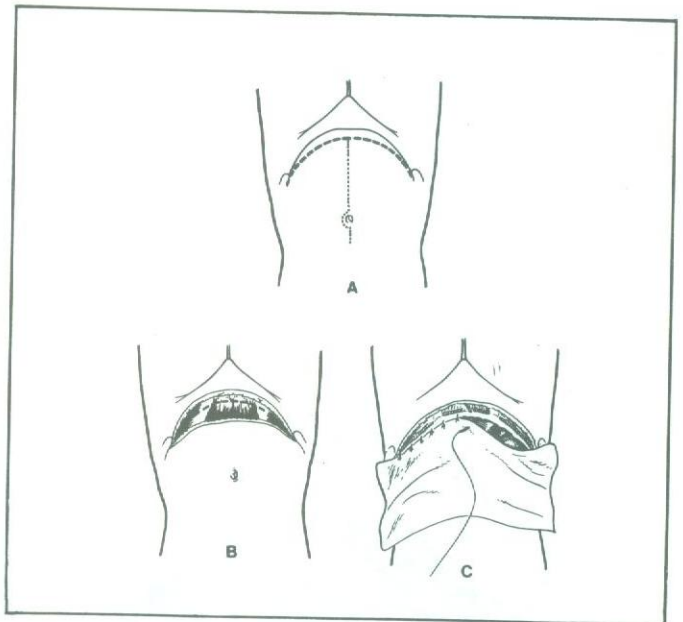


Fig. 1 — A) Traçado da incisão: com a paciente em decúbito dorsal horizontal, traça-se a incisão mediana desde o púbis até a cicatriz umbilical, sendo esta contornada pela esquerda até sua borda superior. Esta incisão é preferida porque permite exposição adequada e pode ser estendida cranialmente, caso haja necessidade de intervir em outro setor do abdome, além de preservar as estruturas anatômicas da parede abdominal. Entretanto, a incisão transversa também é plenamente satisfatória, principalmente nas pacientes obesas. Deve ser curva, de concavidade superior, estendendo-se desde uma espinha ilíaca ântero-superior à outra, como se segue; B) secciona-se, com bisturi, a pele, o tecido celular subcutâneo e a aponeurose. Os músculos retos do abdome são seccionados nas suas porções tendinosas, junto à inserção pubiana, bem como a massa muscular constituída pelo grande oblíquo, pequeno oblíquo e transversos de ambos os lados. Incluído também está o peritônio; C) colocação dos campos secundários na ferida operatória, com a finalidade de protegê-la, afixando-os no peritônio (não na pele) com pontos separados.

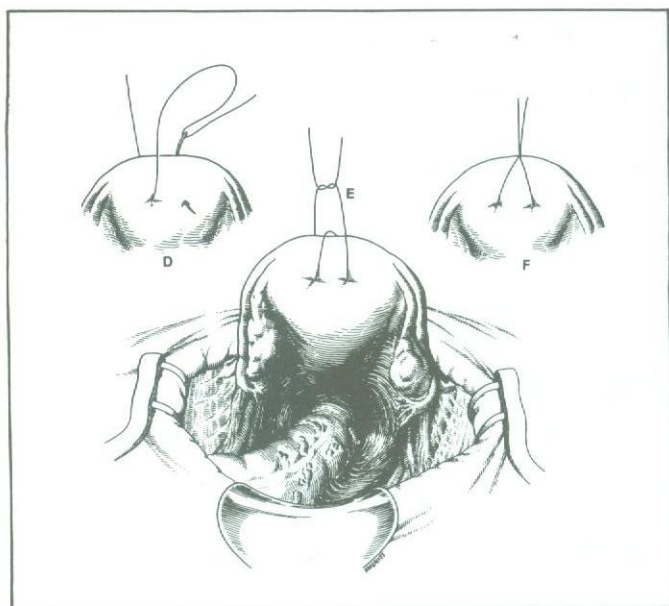


Fig. 1 — D, E, F) Para fins de tração durante a cirurgia, o fundo uterino é dupla e profundamente transfixado por um fio forte cujas extremidades são amarradas. Esta manobra não é levada a efeito nos casos de adenocarcinoma do endométrio e carcinoma do colo infiltrando o corpo uterino. Nestes casos a tração é feita por duas pinças de Kocher colocadas rente ao útero, englobando as trompas, ligamentos redondos e útero-ovarianos. Observa-se em E a posição correta dos campos operatórios na ferida cirúrgica e o conteúdo da cavidade pélvica constituído pelo reto, útero e anexos. A bexiga não está visível por estar encoberta pelo útero.

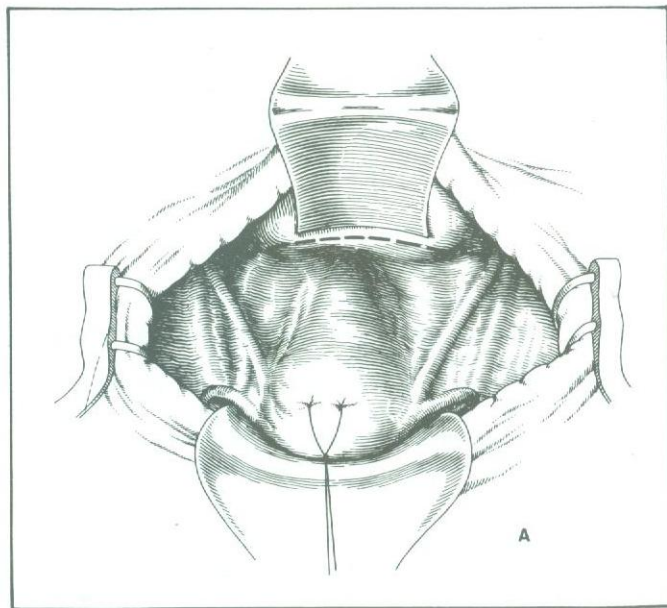


Fig. 2 — A) O útero acha-se tracionado no sentido cranial e a bexiga afastada anteriormente por uma valva a fim de visualizar o fundo-de-saco vésico-uterino. Observa-se o traçado da incisão ao longo do referido fundo-de-saco, estendendo-se de um dos ligamentos redondos ao outro.

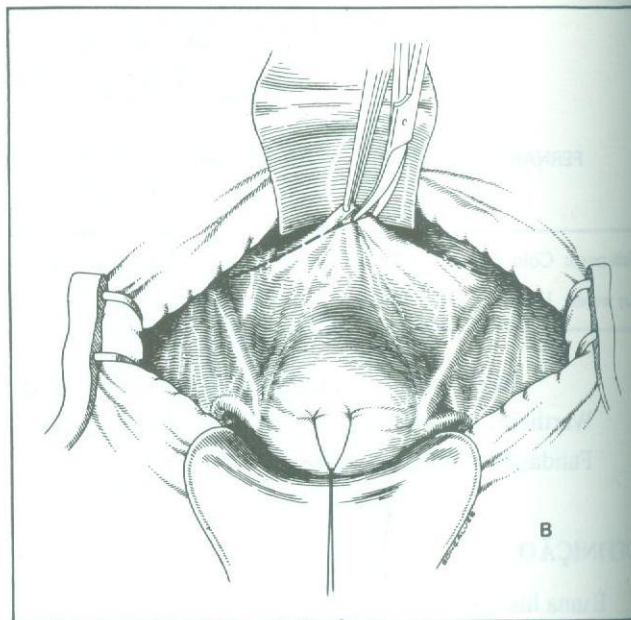


Fig. 2 — B) A incisão do peritônio ao longo do fundo-de-saco vésico-uterino está sendo efetuada à ponta de tesoura.

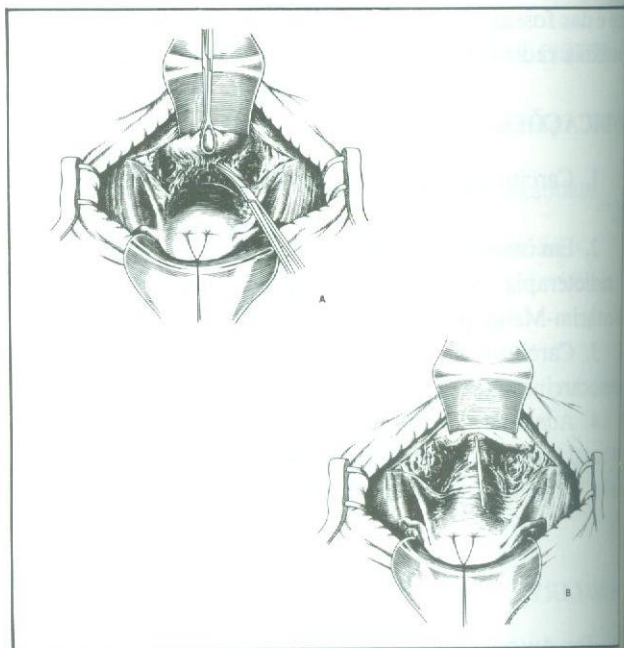


Fig. 3 — A) A incisão transversa do peritônio entre os dois ligamentos redondos está sendo aprofundada, a parede vesical tracionada para a frente por intermédio de uma pinça de Foerster e o útero para trás, permitindo a dissecação do fundo-de-saco vésico-uterino até o seu plano profundo; **B)** a dissecação do fundo-de-saco vésico-uterino está sendo concluída agora por dissecação romba usando-se descolador de gaze na ponta de uma pinça. A parede anterior da vagina é liberada da face posterior da bexiga em uma extensão aproximada de 3 a 4 cm. Observam-se os paramétrios e paracolpos com alguns linfonodos pélvicos visíveis por transparência.

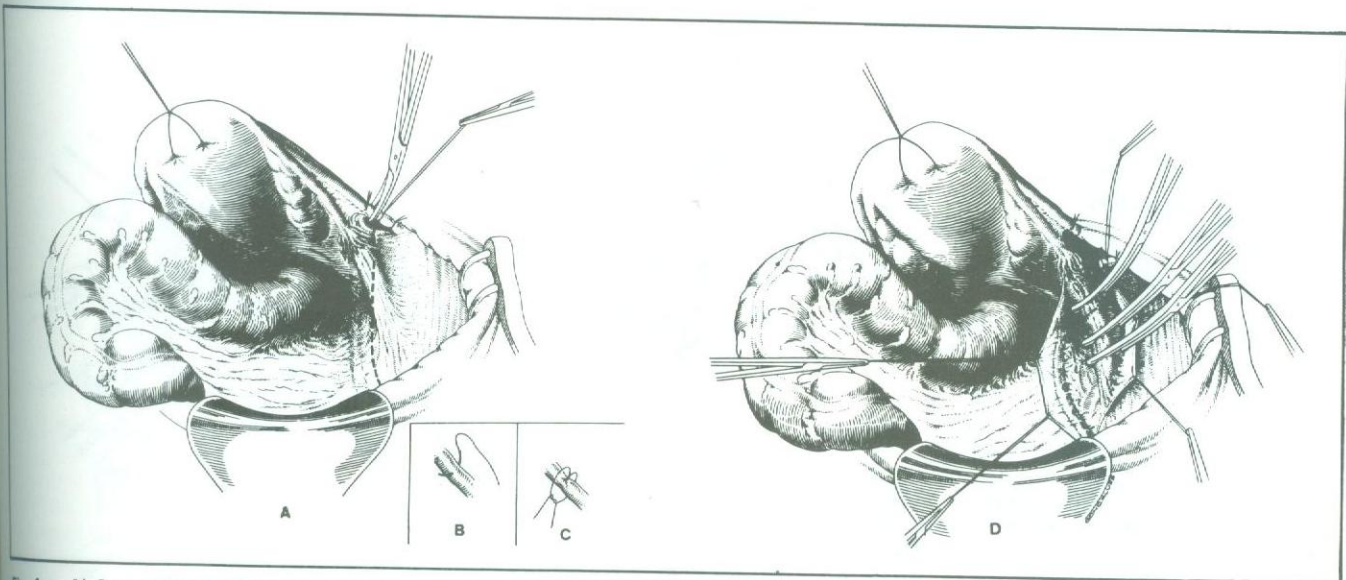


Fig. 4 — A) Com o útero tracionado para a esquerda, o ligamento redondo do lado direito é distendido, triplamente ligado e seccionado entre as duas ligaduras de localização mais medial. O fio da segunda ligadura, que é do tipo transfixante (B e C), é reparado e mantido tracionado pelo peso da pinça a fim de manter o peritônio superior elevado e distendido, o que facilitará a dissecação prestes a ser iniciada. Observa-se o traçado da incisão do peritônio posterior em direção paralela e ligeiramente lateral ao ureter (visível por transparência), dirigindo-se do início da bifurcação dos vasos ilíacos primitivos ao local da secção do ligamento redondo; D) seccionado o peritônio posterior, reparam-se suas bordas, que, ficando repuxadas pelo próprio peso da pinça, propiciam melhor exposição do campo a ser dissecado. O ligamento infundíbulo-pélvico é identificado, pinçado triplamente e seccionado.

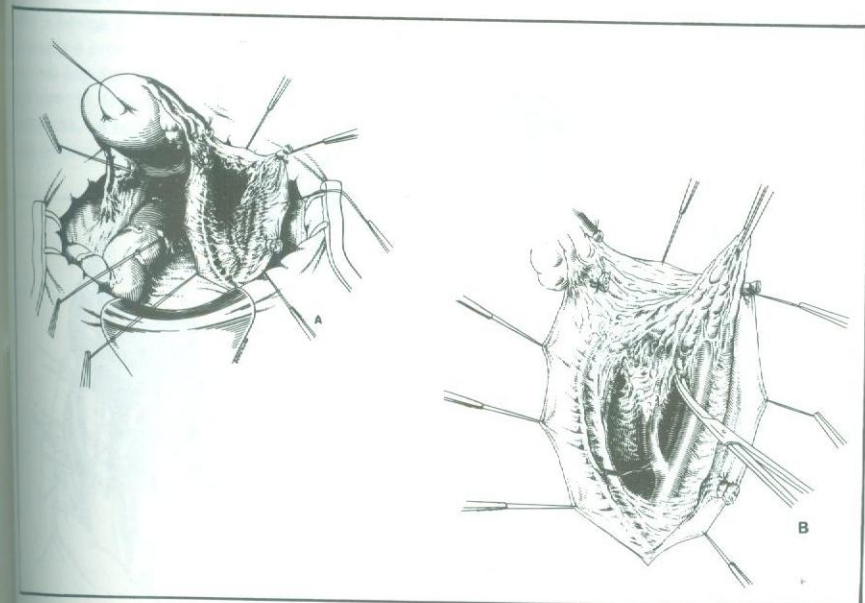


Fig. 5 — A) Com as bordas do peritônio posterior elevadas e distendidas, observa-se no campo operatório o ureter aderido à face medial do peritônio posterior, os dois cotos do ligamento infundíbulo-pélvico já distanciados um do outro, assim como também os do ligamento redondo e, por transparência, a bifurcação dos vasos ilíacos primitivos do lado direito; B) à direita, está iniciada a histerectomia logo acima da bifurcação dos vasos ilíacos primitivos. A dissecação é levada a efeito à ponta de tesoura, podendo-se observar o terço inferior dos vasos ilíacos primitivos, grande parte dos vasos ilíacos externos e internos (ou hipogástricos) já liberados do tecido frouxo contendo os linfonodos, aqui tracionados por uma pinça anatômica visível na parte superior do desenho. Observa-se a artéria ureteral inferior, colateral da hipogástrica, nutriente do segmento inferior do ureter que deve ser preservada, sempre que possível.

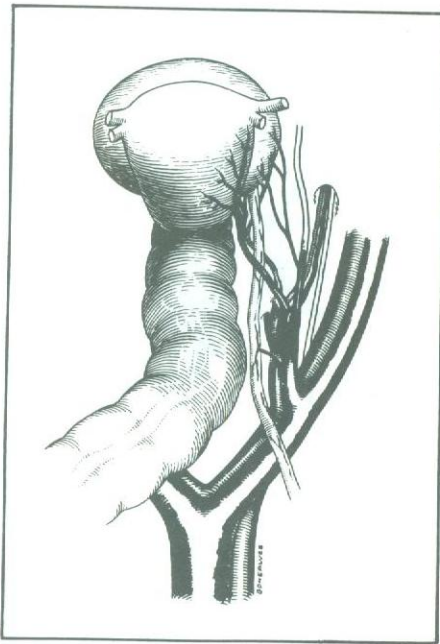


Fig. 6 — Desenho anatômico onde se pode observar as relações topográficas dos elementos vasculares da pélvis com o ureter, bexiga, útero e reto. Observa-se a artéria ureteral inferior irrigando o ureter e as artérias uterinas, vesicais e umbilical obliterada (continuação da artéria hipogástrica). Mais lateralmente observam-se os vasos e o nervo obturador.

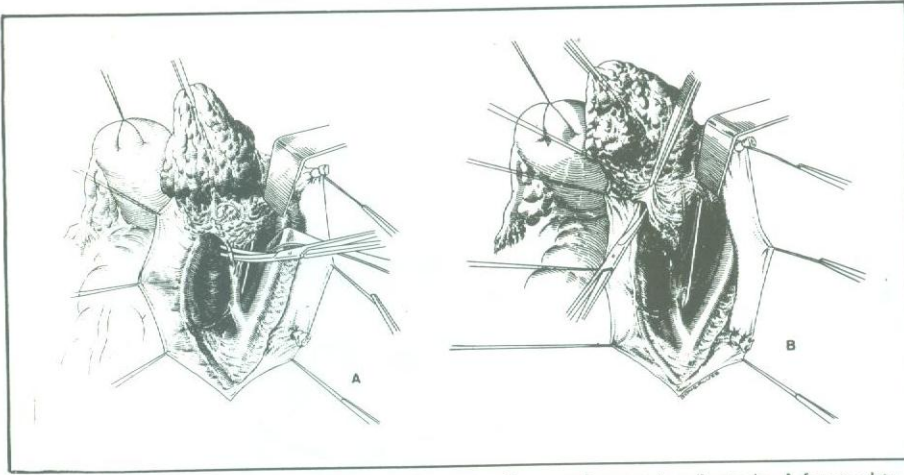


Fig. 7 — **A)** A linfadenectomia está em andamento, já numa fase mais adiantada. A fossa obturadora foi completamente esvaziada, os vasos ilíacos externos estão afastados lateralmente, visualizando-se o nervo e vasos obturadores, os ramos colaterais dos vasos hipogástricos incluindo a artéria uterina, umbilical e o ramo que se dirige para o ureter. Neste tempo operatório a artéria uterina é identificada, ligada e seccionada; **B)** a linfadenectomia progride, podendo-se observar os vasos ilíacos externos afastados lateralmente, fossa obturadora já dissecada, o ureter e o conteúdo da linfadenectomia afastados para o lado oposto, ligeiramente para baixo e para a frente. Inicia-se a dissecação do segmento ureteral contido na intimidade do paramétrio (manobra de Wertheim). Divulsiona-se cuidadosamente o folheto parametrial anterior, ligando-se as veias e arteríolas que cruzam o ureter neste ponto, evitando-se sangramento.

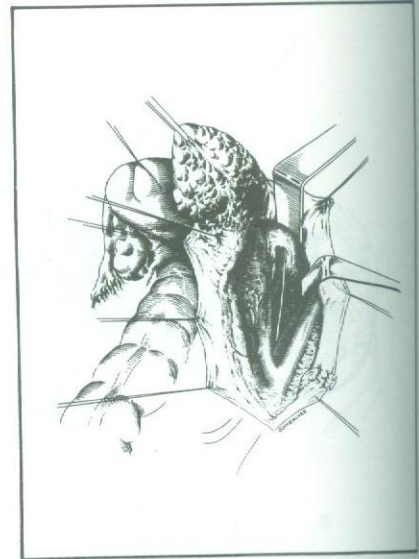


Fig. 8 — Progressivamente, este segmento mais distal do ureter é desprendido do paramétrio. Inicialmente do folheto anterior, até o ponto de penetração na bexiga e depois do folheto posterior.

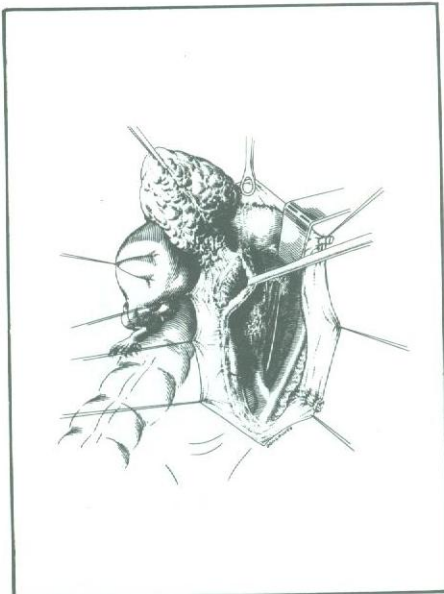


Fig. 9 — A porção terminal do ureter já foi liberada do paramétrio e do peritônio posterior, estando a peça agora sustentada praticamente pela vagina e ligamentos útero-sacros. Esta manobra de liberação do ureter é conhecida como "tunelização ureteral" ou manobra de Wertheim. Deve-se atentar para que o ureter seja dissecado apenas o suficiente para sua liberação, pois o desnudamento excessivo pode levar à formação de fístula. O ureter é mantido afastado por um dreno de Penrose.

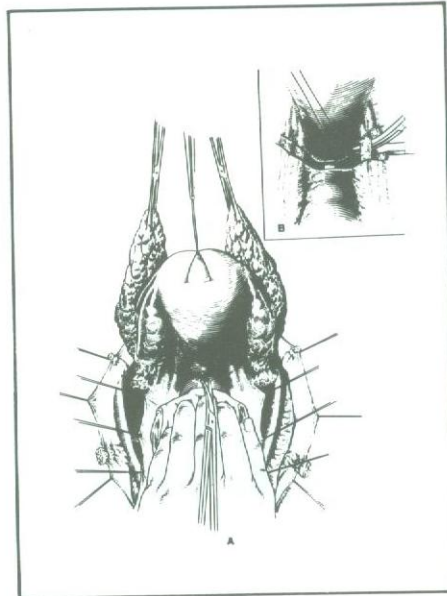


Fig. 10 — **A)** Terminada a linfadenectomia pélvica bilateral e a manobra de Wertheim, o útero é tracionado para a frente, o reto afastado para trás e é feita uma abertura no peritônio que recobre o fundo-de-saco retouterino, como mostra a linha tracejada. Expõem-se assim os ligamentos útero-sacros e a parede posterior da vagina; **B)** os ligamentos útero-sacros são ligados e seccionados. Vê-se em segundo plano e lateralmente o ureter direito afastado por um dreno de Penrose.

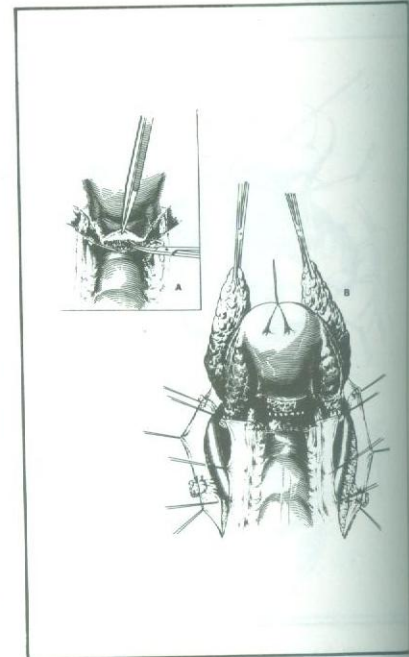


Fig. 11 — **A)** Adentrando-se pelo fundo-de-saco retouterino, a parede posterior da vagina está exposta; **B)** a parede posterior da vagina está exposta numa extensão de três a quatro centímetros. A linha tracejada mostra o local de secção da parede vaginal posterior. A borda medial de ambos os lados do peritônio posterior está reparada por fios que, tracionados, mantêm a tensão, facilitando o deslocamento.

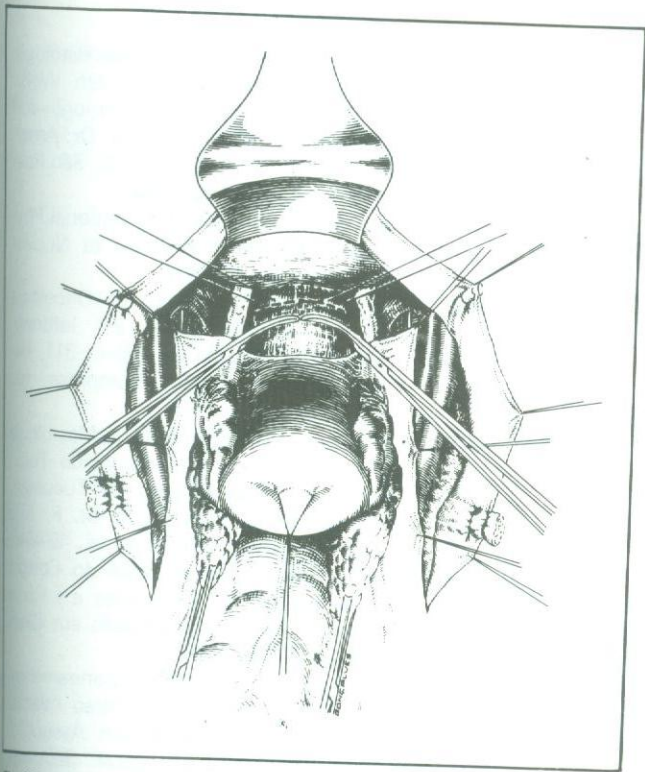


Fig. 12 — Com o útero rebatido para trás e tracionado no sentido cranial e a bexiga para a frente, visualiza-se a parede anterior da vagina dissecada e pronta para ser seccionada. São dados dois pontos de reparo nos ângulos da vagina, abaixo da linha de secção, para evitar que haja retração. O coto vaginal proximal é clampeado por duas pinças hemostáticas, na tentativa de evitar a contaminação neoplásica e bacteriana do campo operatório.

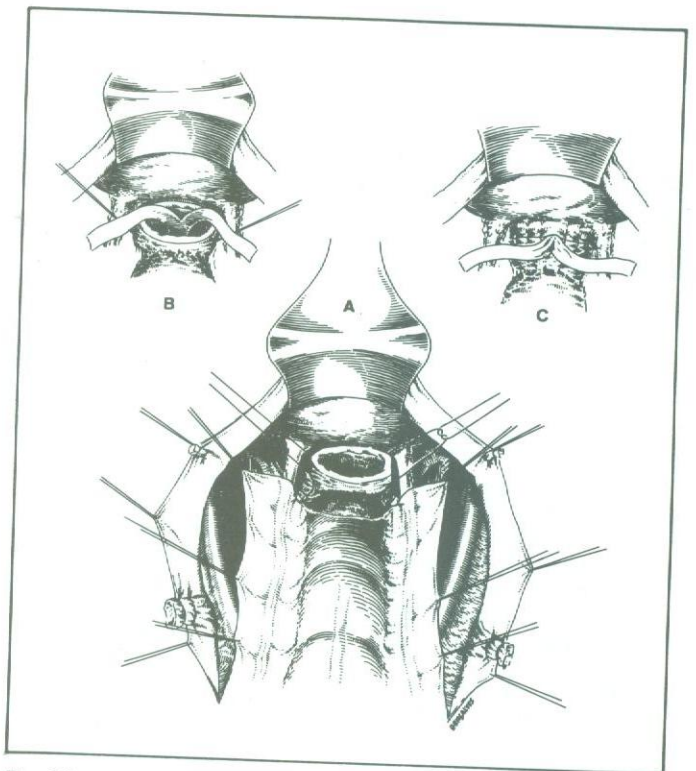


Fig. 13 — A) Aspecto do campo operatório após a retirada da peça, observando-se o coto vaginal e os dois pontos de reparo nos seus ângulos; B) colocação de dreno de Penrose bipartido, na cavidade pélvica, dirigindo cada ramo para um dos lados e exteriorizando-se pela vagina; C) observa-se o coto vaginal suturado com fio de categute zero cromado em pontos separados, deixando uma pequena abertura na parte central, por onde se exterioriza o dreno de Penrose.

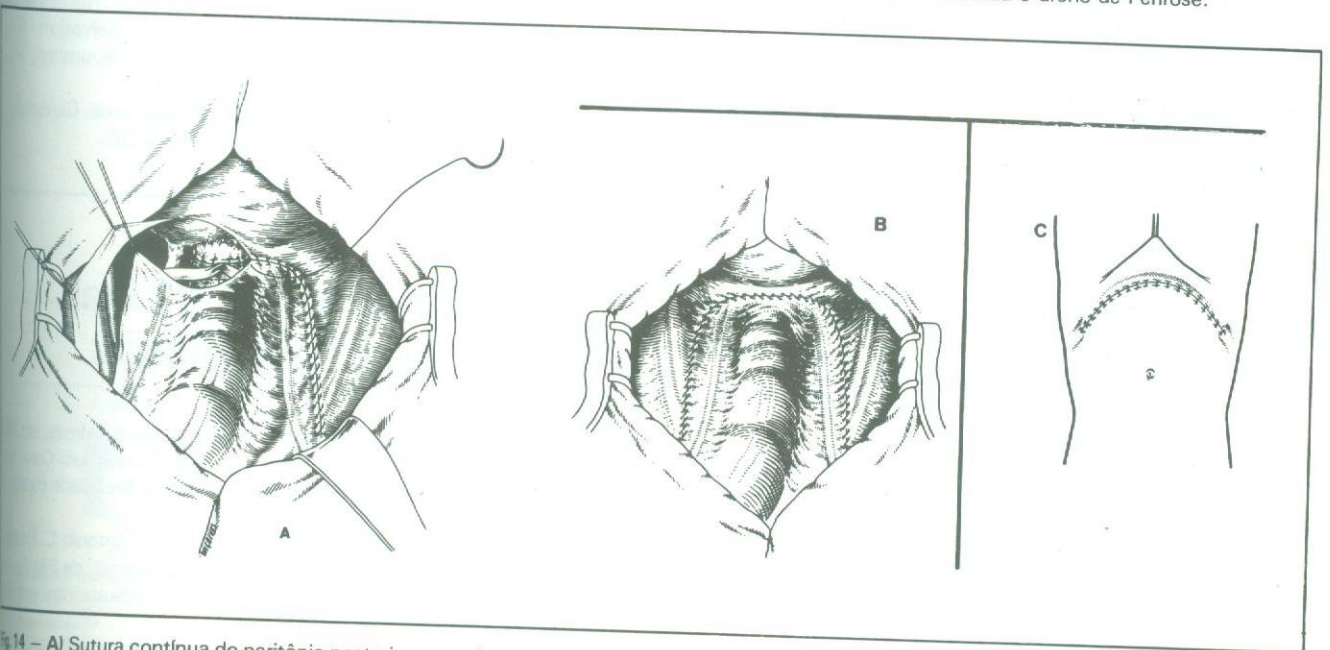


Fig. 14 — A) Sutura contínua do peritônio posterior, usando-se categute 3-0 cromado; B) aspecto da cavidade após a sutura do peritônio posterior; C) fechamento da parede abdominal por planos.